

УДК616.366-002+616.37-002-073.4

МАГНІТНО-РЕЗОНАНСНА ХОЛАНГІОПАНКРЕАТОГРАФІЯ В ДІАГНОСТИЦІ ГОСТРОГО ХОЛЕЦИСТИТУ, ЯКИЙ УСКЛАДНЕНИЙ ХОЛЕДОХОЛІТІАЗОМ

■ ¹ О. В. Іванько, к. мед. н., доц. каф. хірург., анестезіол. та інтенс. тер. післядиплом. освіти

² Б. В. Свиридюк, лікар-хірург хірург. відд. № 1

¹ Р. А. Борис, д. мед. н., проф. каф. хір. хвор.

■ ¹ Національний медичний університет ім. О. О. Богомольця, м. Київ

² Київська міська клінічна лікарня № 8

Жовчнокам'яна хвороба є одним із найпоширеніших хірургічних захворювань органів черевної порожнини [1].

Незважаючи на зростання частоти захворювань жовчнокам'яною хворобою, яка ускладнена холедохолітазом, диференційна діагностика цієї патології є важкою [2]. За даними вчених [3], у 10-42 % пацієнтів навіть сучасні методи дослідження не дозволяють швидко встановити характер жовтяниці.

Основними методами діагностики причин непрохідності жовчних протоків непухлинного походження є ультразвукове дослідження, фістулохолангіографія, комп'ютерна томографія, ендоскопічна ретроградна панкреатохолангіографія, діагностична ендоскопічна папілотомія, інструментальна ревізія жовчних проток, трансдуоденальна холедохоскопія [4]. Діагностична цінність наведених методів за умов їх комплексного застосування становить 94,2 % [4].

Наприкінці минулого століття найпоширенішим та ефективним методом передопераційної діагностики холедохолітазу була ендоскопічна ретроградна холангіопанкреатографія (ЕРХПГ) [5]. Є повідомлення [6] і в теперішній час про ефективність цього методу в діагностиці захворювань органів гепатопанкреатобіліарної зони. Вважається [6], що показаннями до застосування ЕРХПГ є гострий холецистит з порушенням прохідності жовчних протоків, або гострий холецистит з клінічними ознаками гострого панкреатиту біліарного генезу. Щодо холедохолітазу (ХЛ), слід зауважити, що методика значно поступається магнітно-резонансній панкреатохолангіографії. Так, за даними деяких авторів [7], при відсутності достатньої інформації щодо холедохолітазу, а саме за даними ендоскопічної ретроградної панкреатохолангіографії, при магнітно-резонансній панкреатохолангіографії знаходять конкременти, (які потім достовірно підтверджуються під час операції), у 100 % випадків.

Одним з високоефективних методів діагностики гострого холециститу з холедохолітазом є КТ [8]. Є дані про можливість діагностики за допомогою КТ як форми гострого запалення жовчного міхура, так і наявності ускладнень жовчнокам'яної хвороби. Так, за даними деяких авторів [8], чутливість КТ у діагностиці гангренозного

холециститу може досягати 72 %, а в діагностиці холедохолітазу – 87-92 %. На відміну від УЗД, за допомогою КТ більш достовірно можна візуалізувати набряк стінки жовчного міхура, що є важливою диференційно-діагностичною ознакою гострого холециститу. Встановлено [8], що за допомогою КТ можливо прогнозувати складність майбутньої операції та відповідно визначати методику, за допомогою якої зручніше буде оперувати. Є дослідження, які показують, що за допомогою КТ можливо діагностувати деструктивні форми гострого холециститу на самому початку їх виникнення. На думку різних авторів, саме КТ вважається за краще для передопераційної діагностики холедохолітазу у хворих похилого та старечого віку. Однак у порівнянні з МРТ метод менш чутливий та специфічний [9].

На сьогодні є дані [10], що чутливість магнітно-резонансної томографії (МРТ) у поєднанні з магнітно-резонансною панкреатохолангіографією (МРХПГ) у візуалізації конкрементів жовчного міхура при хронічному калькульозному холециститі становить до 100 %, специфічність – до 93 %, точність – до 96 %. У виявленні холедохолітазу ці показники дорівнюють 91, 88, та 93 % відповідно. Ці данні вказують на те, що МРТ у поєднанні з МРХПГ є ефективним методом діагностики холедохолітазу. Таким чином, основними перевагами МРТ у діагностиці жовчнокам'яної хвороби та її ускладнень є проведення безконтрастної холангіопанкреатографії з отриманням зображення в будь-якій проекції, можливість проведення контрастування м'яких тканин з отриманням тримірних зображень жовчовивідних шляхів та відсутність променевого навантаження.

Є дані про високу ефективність в діагностиці гострого холециститу та його ускладнень окремого застосування МРХПГ. Згідно з відомостями дослідників, МРХПГ є безпечним методом дослідження завдяки відсутності необхідності введення контрастних речовин. Проведення цього дослідження дозволяє в багатьох діагностичних ситуаціях замінити прямі методи контрастування – ендоскопічну ретроградну холангіопанкреатографію а також черезшкірну черезпечінкову холангіографію. МРХПГ може бути методом діагностичного вибору у хворих, які потребують неінвазивної холангіографії, а також при складній анато-

мії жовчних шляхів та протипоказаннях до проведення рентгенендоскопічних досліджень (декомпенсований стан хворого, непереносимість контрастних препаратів та ін.).

Таким чином, вивчення можливостей магнітно-резонансної пакреатохолангіографії в діагностиці гострого калькульозного холециститу, який ускладнений холедохолітіазом, є актуальним.

Метою дослідження було покращання якості діагностики хворих на гострий калькульозний холецистит, який ускладнений холедохолітіазом.

Матеріали та методи дослідження

Проведене дослідження засновано на аналізі результатів діагностики 268 пацієнтів з гострим холециститом, який був ускладнений холедохолітіазом, за період 2004-2015 рр. Чоловіків було – 75 (27,9 %), жінок – 193 (72,1 %). Середній вік хворих становив – 68,8+6,4 роки. Всіх пацієнтів було прооперовано, тому клінічний діагноз було підтверджено візуальною оцінкою макропрепарату під час операції та результатами гістологічного дослідження. Для визначення ефективності МРХПГ порівнювали з іншими методами дослідження: УЗД, ЕРХПГ та інтраопераційною холангіографією та холедохоскопією.

Інструментальне обстеження починали з ультразвукового дослідження органів черевної порожнини за допомогою ультразвукового апарата «Алока-280» та AU4 Idea (Італія) з лінійними та секторальними датчиками, що працювали в реальному масштабі часу. УЗД органів черевної порожнини виконували всім хворим, які надійшли до стаціонару. За необхідності, дослідження повторювали в динаміці як перед, так і після операції. ЕРХПГ виконували в рентгенендоскопічному кабінеті, який було обладнано рентгентелевезійною установкою ЕДП-750 (Росія) та оснащено електронно-оптичним перетворювачем. При контрастуванні жовчних та панкреатичних протоків використовували 60 % водні розчини контрастних речовин (верографін, урографін). При цьому намагалися отримати селективне контрастування жовчних протоків. У ряді випадків 31 хворому виконували інтраопераційну холангіографію (ІХ). Дане дослідження виконували під час проведення лапароскопічної холецистектомії за допомогою спеціального затискача Ольсена фірми Karl Storz (Німеччина). Для виконання інтраопераційного рентгенконтрастного дослідження застосовували 60 % водний розчин контрастних речовин (верографін, урографін). Рентгенівські знімки виконували одразу після введення контрастної речовини. При виконанні лапароскопічної холедохолітотомії при видаленні конкрементів з загальної жовчної протоки для самої операції та контролю за ефективністю усунення холедохолітіазу, у 31 пацієнта використовували холедохоскопію. Інтраопераційну фіброхоледохоскопію (ФХ) виконували за допомогою фіброхоледохоскопа СНФ-10 фірми «Olympus» (Японія), через інструментальний канал якого проводили корзинку Дорміа для видалення конкрементів. МРХПГ виконувалася на томографі Signa HDe 1.5T.

Результати дослідження та їх обговорення

При надходженні в хірургічну клініку всім 268 пацієнтам виконувалися необхідні лабораторні та інструментальні обстеження відповідно до протоколу надання медичної допомоги при гострому холециститі. Всім хворим було виконано УЗД черевної порожнини, яке підтвердило даний діагноз. З метою виявлення або підтвердження холедохолітіазу застосовували різні діагностичні методи (табл. 1). Основним критерієм холедохолітіазу була наявність конкрементів у загальній жовчній протоці, непрямыми – збільшення діаметру загальної жовчної та внутрішньопечінкових протоків, наявність конкрементів у жовчному міхурі.

Таблиця 1

Методи виявлення холедохолітіазу у пацієнтів з гострим холециститом та їх ускладнення

Методи виявлення холедохолітіазу	Кількість пацієнтів		Кількість ускладнень
	яким проведено дослідження	у яких результати дослідження було підтверджено	
МРХПГ	79	79	-
УЗД	268	153	-
ЕРХПГ	197	194	8
ІХ	19	15	1
ФХ	45	43	1

Як можна бачити з даних, наведених у табл. 1, найбільш чутливими методами діагностики холедохолітіазу були МРХПГ, ЕРХПГ та фіброхоледохоскопія, чутливість яких відповідно дорівнювала 100 %, 98,5 %, 95,6 %. Найменша чутливість серед діагностичних методів у передопераційній діагностиці холедохолітіазу у хворих з гострим холециститом була при УЗД – 57,1 %. Такий результат УЗД можна пояснити гострим запальним процесом під час дослідження, який супроводжується набряком печінково-дванадцятипалої зв'язки, скупченням рідини навколо жовчного міхура, потовщенням його стінок тощо. У 2-х випадках інтраопераційної холангіографії виявити конкременти не вдалося внаслідок ожиріння пацієнтів (створює перешкоди для чіткого відображення на рентгенплівці), малих розмірів камінців (4-5 мм). Під час фіброхоледохоскопії також у 2 спостереженнях холедохолітіаз не було діагностовано внаслідок технічних складнощів, які були пов'язані з проходженням фіброхоледохоскопа у загальну жовчну протоку, де знаходилися конкременти (міхурова протока була розташована під гострим кутом до загальної жовчної протоки).

Відповідно до табл. 1, найбільша кількість ускладнень зустрічалась після виконання ЕРХПГ. Серед цих ускладнень були гострий панкреатит у 6 випадках, кровотеча з великого сосочка дванадцятипалої кишки – в 2. В усіх випадках використання своєчасної консервативної терапії

дозволило уникнути важких наслідків. При використанні МРХПГ та УЗД черевної порожнини ускладнень не спостерігалося.

Середній час та орієнтовна собівартість методів виявлення холедохолітазу у пацієнтів з гострим холециститом представлені в табл. 2. Орієнтовна собівартість кожного з методів включала в себе витратні матеріали, які використовувалися безпосередньо під час дослідження, амортизаційні витрати на обладнання та вартість медикаментів. Заробітна платня медичного персоналу, загальна вартість ліжко-днів у стаціонарі або час виконання обстеження не враховувалися, тому що під час виконання вони були однаковими. Крім того, не враховувалася первинна вартість обладнання, на якому було проведено дослідження. Як можна бачити з даних, наведених у табл. 2, найдовшим у виконанні методом передопераційної діагностики була інтраопераційна холангіографія, найкоротшим – ЕРХПГ.

В економічному сенсі найдешевшими були фіброхоледохоскопія та МРХПГ, найдорожчим – ЕРХПГ.

Є давно відомим, що вірогідність діагностичного методу у виявленні холедохолітазу прямо пропорційна діаметру холедоха. Можливості різних методів діагностики у виявленні холедохолітазу в залежності від діаметру загальної жовчної протоки представлені в табл. 3. Діаметр холедоха було остаточно з'ясовано під час оперативного втручання. Як можна бачити з даних, наведених у табл. 3, у 100 % випадків, незалежно від діаметру загальної жовчної протоки, діагностувати холедохолітаз можливо лише за допомогою МРХПГ. При використанні інших методів діагностики простежується тенденція – чим меншим є ді-

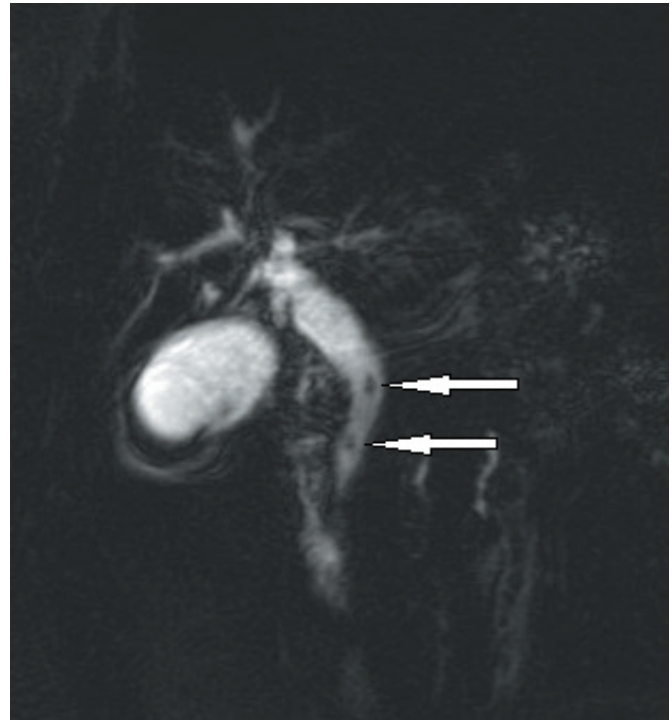


Рис. МРХПГ у пацієнта К., 67 років. Діагноз: гострий калькульозний холецистит, холедохолітаз (стрілками показано конкременти в загальній жовчній протоці).

метр загальної жовчної протоки, тим складніше діагностувати холедохолітаз. Слід зауважити, що поодинокі конкременти розміром до 3 мм у загальній жовчній протоці ми зустрічали тільки при виконанні МРХПГ.

Протипоказань або технічних складнощів, які б завадили виконанню МРХПГ, нами не відзначено. Навпроти, виконання ЕРХПГ у трьох випадках було неможливим внаслідок перенесених раніше операцій (у двох пацієнтів була резекція шлунка) та наявності в одного пацієнта стенозу воротаря шлунка. Інтраопераційну холангіографію в 1 випадку внаслідок алергії на контраст також виконати не було можливим. Серед інших методів інструментальної передопераційної діагностики МРХПГ майже єдиний, який за умов гострого запалення жовчного міхура дозволяє безпечно та з високою ефективністю діагностувати холедохолітаз (рис.).

Таблиця 2

Середній час та орієнтовна собівартість методів виявлення холедохолітазу у пацієнтів з гострим холециститом

Методи виявлення холедохолітазу	Час виконання, хв.	Орієнтовна собівартість, грн.	Кількість хворих
МРХПГ	14,8±3,7	27,81	79
УЗД	12,3±3,2	27,56	268
ЕРХПГ	10,7±2,6	37,92	197
ІХ	18,4±4,1	31,47	19
ФХ	11,6±2,9	24,35	45

Таблиця 3

Можливість виявлення холедохолітазу в залежності від діаметра загальної жовчної протоки

Діаметр загальної жовчної протоки	Метод дослідження									
	МРХПГ		УЗД		ЕРХПГ		ІХ		ФХ	
	Кількість пацієнтів	Виявлено ХЛ	Кількість пацієнтів	Виявлено ХЛ	Кількість пацієнтів	Виявлено ХЛ	Кількість пацієнтів	Виявлено ХЛ	Кількість пацієнтів	Виявлено ХЛ
До 7 мм	34	34 (100%)	115	47 (40,9%)	9	7 (77,8%)	8	7 (87,5%)	2	1 (50%)
7-10 мм	28	28 (100%)	84	49 (58,3%)	23	23 (100%)	6	5 (83,3%)	7	6 (85,7%)
Більше 10 мм	17	17 (100%)	69	57 (82,6%)	165	165 (100%)	5	5	36	36 (100%)
Взагалі	79	79 (100%)	268	153 (57,1%)	197	194 (98,5%)	19	15 (78,9%)	45	43 (95,6%)

Висновки

МРХРГ є швидким, безпечним, високочутливим методом діагностики гострого холециститу, який ускладнений холедохолітиазом. Середній час, за який було отримано результати МРХПГ, становив – 14,8+3,7 хв., ускладнень під час дослідження не спостерігалось. За допомогою МРХПГ є змога

виявляти найдрібніші конкременти у загальній жовчній протоці, яка не розширена. Серед інших методів дослідження МРХПГ є одним з найдешевших. При наявності обладнання та можливості його використання, вважаємо за доцільне застосовувати МРХПГ у діагностиці всіх випадків гострого холециститу, який ускладнений холедохолітиазом.

Література

1. Gutzky K. Epidemiology and clinical presentation of acute cholecystitis / K. Gutzky, P. Landwehr, J. Jöhne // *Chirurg.* – 2013. – № 3. – P.179-184.
2. Nidimusili A. J. Leukocytosis of unknown origin: gangrenous cholecystitis / A. J. Nidimusili, M. C. Alraies, N. Eisa [et al.] // *Case Rep Med.* – 2013. – № 1. – P. 1-4.
3. Кононенко С. Н. Диагностика механической желтухи и пути повышения эффективности миниинвазивных технологий, направленных на ее ликвидацию / С. Н. Кононенко, С. В. Лимончиков // *Хирург.* – 2011. – № 9. – С. 4-10.
4. Дронов О. І. Сучасні можливості ендоскопічної корекції непрохідності жовчних проток непухлинного походження / О. І. Дронов, І. Л. Насташенко, В. Я. Шпак [и др.] // *Клін. хірург.* – 2009. – № 7-8. – С. 31-35.
5. Шалимов А. А., Доманский Б. В., Клименко Г. А., Шалимов С. А. Хирургия печени и желчных протоков / под общей ред. проф. А. А. Шалимова; К.: Здоров'я, 1975. – 408 с.
6. Lynn A. Endoscopic retrograde cholangiopancreatography in the treatment of intraoperatively demonstrated choledocholithiasis / A. Lynn, G. Chong, A. Thomson // *Ann R Coll Surg Engl.* – 2014. – № 1. – P. 45-48.
7. Chang J. H. Role of magnetic resonance cholangiopancreatography for choledocholithiasis: analysis of patients with negative MRCP / J. H. Chang, I. S. Lee, Y. S. Lim [et al.] // *Scand J Gastroenterol.* – 2012. – № 2. – P. 217-224.
8. Fuks D. Acute cholecystitis: preoperative CT can help the surgeon consider conversion from laparoscopic to open cholecystectomy / D. Fuks, C. Mouly, B. Robert [et al.] // *Radiol.* – 2012. – № 1. – P. 128-138.
9. Kaura S. H. Comparison of CT and MRI findings in the differentiation of acute from chronic cholecystitis / S. H. Kaura, M. Haghghi, B. W. Matza [et al.] // *Clin Imaging.* – 2013. – № 4. – P. 687-691.
10. Емельянов С. И. Роль магнитно-резонансной томографии при желчнокаменной болезни, ее осложнениях и в диагностическом сопровождении больных после оперативного лечения холелитиаза / С. И. Емельянов, А. М. Петров // *Эндоскоп. хирург.* – 2011. – № 6. – С. 21-23.

Надійшла до редакції 10.05.2016

УДК 616.366-002+616.37-002-073.4

О. В. Іванько, Б. В. Свирідюк, Р. А. Борис

МАГНІТНО-РЕЗОНАНСНА ХОЛАНГІОПАНКРЕАТОГРАФІЯ В ДІАГНОСТИЦІ ГОСТРОГО ХОЛЕЦИСТИТУ, ЯКИЙ УСКЛАДНЕНИЙ ХОЛЕДОХОЛІТІАЗОМ

Ключові слова: магнітно-резонансна холангіопанкреатографія, гострий холецистит, холедохолітиаз.

Магнітно-резонансна холангіопанкреатографія (МРХРГ) є швидким, безпечним, високочутливим методом діагностики гострого холециститу, який ускладнений холедохолітиазом. Середній час, за який було отримано результати МРХПГ, становив – 14,8+3,7 хв., ускладнень під час дослідження не спостерігалось. За допомогою МРХПГ є змога виявляти найдрібніші конкременти в загальній жовчній протоці, яка не розширена. Серед інших методів дослідження МРХПГ є одним з найдешевших. При наявності обладнання та можливості його використання, вважаємо за доцільне застосовувати МРХПГ у діагностиці всіх випадків гострого холециститу, який ускладнений холедохолітиазом.

А. В. Іванько, Б. В. Свирідюк, Р. А. Борис

МАГНІТНО-РЕЗОНАНСНА ХОЛАНГІОПАНКРЕАТОГРАФІЯ В ДІАГНОСТИКЕ ГОСТРОГО ХОЛЕЦИСТИТА, ОСЛОЖНЕННОГО ХОЛЕДОХОЛІТІАЗОМ

Ключевые слова: магнитно-резонансная холангиопанкреатография, острый холецистит, холедохолитиаз.

Магнитно-резонансная холангиопанкреатография (МРХПГ) является быстрым, безопасным, высокочувствительным методом диагностики острого холецистита, осложненного холедохолитиазом. Среднее время выполнения МРХПГ составило 14,8+3,7 мин., осложнений не было. С помощью МРХПГ возможно выявлять самые мелкие конкременты в нерасширенном общем желчном протоке. Среди других методов исследования МРХПГ является одним из самых дешевых. При наличии оборудования и возможности его использования, считаем целесообразным применение МРХПГ в диагностике всех случаев острого холецистита, осложненного холедохолитиазом.

A. V. Ivanko, B. V. Sviriduk, R. A. Boris

MAGNETIC RESONANCE CHOLANGIOPANCREATOGRAPHY IN THE DIAGNOSIS OF ACUTE CHOLECYSTITIS COMPLICATED WITH CHOLEDOCHOLITHIASIS

Keywords: magnetic resonance cholangiopancreatography, acute cholecystitis, choledocholithiasis.

Magnetic resonance cholangiopancreatography (MRCP) is a fast, secure, highly sensitive method for diagnosis of acute cholecystitis complicated choledocholithiasis. Average run time MRCP was 14.8+3.7 min., no complications. With it is possible to identify the best small calculi in the enlarged common bile duct. Among other methods of research MRCP is one of the cheapest. When the equipment of cash and the possibility of its use is considered appropriate use of MRCP in the diagnosis of all cases of acute cholecystitis complicated by choledocholithiasis.

